

Implementierung **Cranio-Maxillo-Facialer OP-Techniken** in der **Ästhetischen Gesichtschirurgie – Teil I**

Autor_Dr. med. Michael A. Kremer, München

Die der Gesichtshaut und den Gesichtsteilen zugrunde liegenden knöchernen Strukturen des Schädel- und Gesichtsskeletts finden in den Publikationen zur ästhetisch-plastischen Gesichtschirurgie allgemein weniger Berücksichtigung. Zum einen herrscht die Vorstellung, dass mit skelettalen Korrekturen ausschließlich kieferchirurgische Umstellungen zur Verbesserung des Bisses gemeint seien bzw. ausschließlich zur Behandlung schwerster kongenitaler Gesichtsdeformitäten bei Kindern und Jugendlichen zur Anwendung kommen. Zum anderen wird ein extrem großer operativer Aufwand verbunden mit erhöhten Verletzungsrisiken anatomischer Strukturen sowie Inakzeptanz bei gesunden, ästhetischen Patienten vermutet. Während die Facharztbildung zum Plastischen Chirurgen eher als weichteilorientiert angesehen werden kann, die zum Kieferchirurgen eher als bissorientiert, können andere in der Gesichtsästhetik tätige Arztgruppen (Dermatologie, HNO-Heilkunde, Augenheilkunde, „Ästhetische Medizin“) mit der Bedeutung dreidimensionaler Korrekturen des Gesichtsskeletts für die Gesichtsästhetik wenig bis gar nichts anfangen und neigen dementsprechend dazu, Patienten ausschließlich innerhalb ihres erworbenen Kenntnis-

stands zu beraten, aufzuklären und zu behandeln. Da die beste Behandlung – wie in allen Bereichen der Medizin – kein gutes Ergebnis bringt, wenn die Indikation nicht stimmt, kann ein ästhetisches Ergebnis bei Ignorierung der dreidimensionalen Gesichtsanatomie nicht optimal sein, auch wenn eine geeignete psychologische Patientenführung vorübergehende Patientenzufriedenheit erbringen kann. Nachfolgend sollen grundlegende Prinzipien der Anwendung cranio-maxillo-facialer OP-Techniken dargestellt werden um die Bedeutung und die Möglichkeiten dieser Techniken in der ästhetischen Gesichtschirurgie zu verdeutlichen.

Die Vorstellung, dass das Gesicht eine Maske ist, welche über dem Gesichtsskelett liegt, erleichtert das dreidimensionale Denken bei der Beurteilung der Gesichtsästhetik eines Patienten. Sowohl dieses knöcherne Fundament wie die darauf liegenden Weichteile können modifiziert werden. Ziel sollte es immer sein, dem Gesicht durch eine gute Projektion der Gesichtsstrukturen eine ausdrucksvolle und harmonische Ästhetik zu verleihen. Dreidimensionalität sollte das bei der auf Ästhetik ausgerichteten Therapie führende Leitprinzip sein, nicht Hautspannung oder Faltenfreiheit. Jeder erfahrene Behandler erlebt

Abb. 1 _Konzept der dreidimensionalen Gesichtsästhetik.

Abb. 2 _Therapieoptionen der dreidimensionalen Gesichtsästhetik.

Konzept der dreidimensionalen Gesichtsästhetik

Überblick über die vielfachen Möglichkeiten der Verbesserung der Gesichtsästhetik mit Hilfe cranio-maxillo-facialer OP-Techniken

- Gesicht als „Maske“
- Schädelskelett modifizierbar
- Projektion – Ästhetik

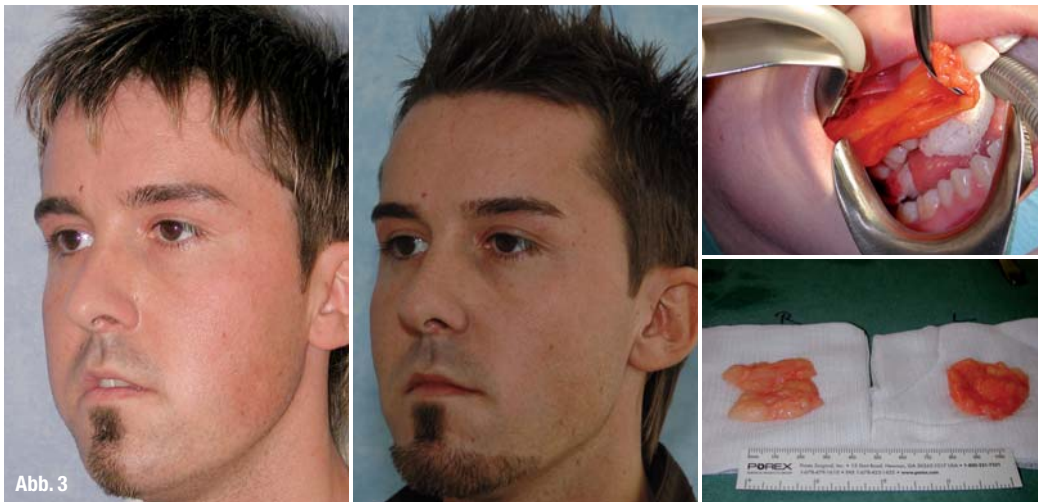Abb. 1

Therapieoptionen

<ul style="list-style-type: none"> ❖ Filler ❖ Eigenfett (Lipostructure) ❖ Laffenplastiken <p>Weichteilaugmenta-tion</p>	<ul style="list-style-type: none"> ❖ Liposuktion ❖ Bichat-Resektion ❖ Masseter-Reduktion <p>Weichteilresektion</p>
<ul style="list-style-type: none"> ❖ Implantate ❖ Osteotomie/Osteosynthese ❖ Knochenzemente <p>Knochenaugmenta-tion</p>	<ul style="list-style-type: none"> ❖ Osteotomie/Resektion ❖ Konturierung/Abfräsen <p>Knochenresektion</p>

Meist Kombination mehrerer operativer Verfahren

Abb. 2



II. Weichteilresektion

Abb. 3_ Gesichtsverschmälerung durch Entfernung des Bichat'schen Fettpfropfs.

dass Patienten einem erklären, sie wollen nicht „wie gebügelt“ oder wie „im Windkanal“ aussehen. Dies beschreibt die Problematik sehr gut und wie viele negative Beispiele unschön geglätteter oder an den falschen Stellen überaugmentierter Prominenter müssen wir zuhauf jeden Tag in den Medien sehen. Solche Ergebnisse sind für alle in der Gesichtsästhetik tätigen Ärzte negativ und führen dazu, dass eher weniger Patienten als mehr zu uns finden, sie sind doch durch unnatürliche Ergebnisse zurecht abgeschreckt.

Die möglichen Therapieoptionen zur Verbesserung der dreidimensionalen Ästhetik sind in Abb. 2 zusammengestellt und werden im Folgenden erläutert. Kieferchirurgische Operationen zur Verbesserung des Bisses und zur Behandlung krankhafter Kieferfehlstellungen sind ebenso wie craniofaciale Operationen zur Behandlung schwerster Gesichtsmisbildungen nicht Gegenstand dieses Aufsatzes.

_I. Weichteilaugmentation

Die Weichteilaugmentation hat vor allem in der minimal-invasiven Faltentherapie ihre zentrale Bedeutung. Die mittlerweile fast unüberschaubare Anzahl an resorbierbaren und nicht-resorbierbaren Fillern sowie die Behandlung mit Eigenfett kann bei minimalen Defekten der skelettalen Strukturen kompensatorisch verwendet werden. Es verbietet sich jedoch allein aufgrund fehlender Kenntnisse und operativer Fähigkeiten deutliche, meist angeborene Defizite des Gesichts- und Schädelskeletts mit überdimensionalen Weichteilunterfütterungen zu behandeln anstatt solche Patienten an einen Spezialisten zu überweisen. Ein negatives Beispiel ist die alleinige Weichteilbehandlung eines fliehenden Kinns, was zu einem unschönen bis ptotischen Weichteilkinne führt. Unterspritzungen sollten daher vornehmlich bei Alterungserscheinungen oder krankheitsbedingtem Gewebeschwund (HIV, Romberg-Syndrom etc.) zur Anwendung kommen, wobei es immer

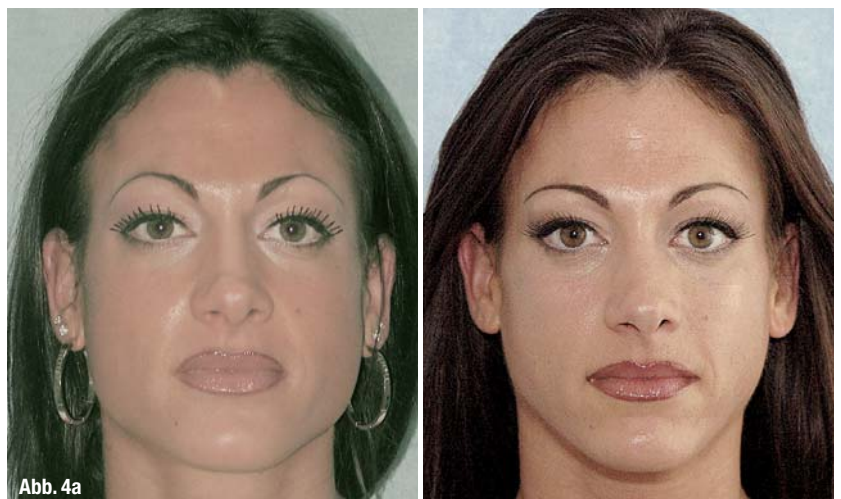Grenzbereiche bei dezenten Befunden gibt, in denen nach genauer Aufklärung je nach Patientenwunsch Knochen oder Weichteile bzw. beides behandelt werden kann. Hier gibt es kein eigentliches richtig oder falsch.

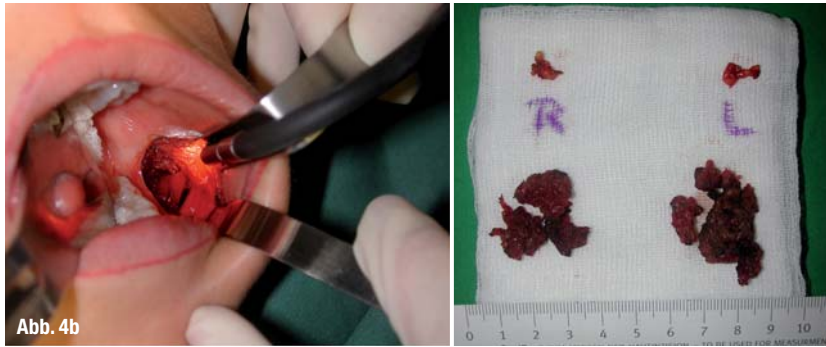_II. Weichteilresektion

Unter Weichteilresektionen werden gemeinhin die Entfernung überschüssiger Haut oder die Absaugung lokaler Fettdepots subsumiert. Die Haut ist nicht Thema dieses Aufsatzes, eine Fettabsaugung hat bei Doppelkinnbildung, Fetthals (Madelung) oder zur Ausdünnung von Hamsterbacken (Jowls) im Rahmen einer simultanen Gesichtstraffung (Face-lifting) ihre Berechtigung. Es muss jedoch im zentralen Gesichtsbereich immer berücksichtigt werden, dass die Dicke der Subkutanschicht in aller Regel doch verhältnismäßig gering ist, die Haut dahingegen relativ dick ist. Die Bedeutung des Bichat'schen Fettpfropfes bzw. dessen Hypertrophie für die Ausbildung der von Patienten beklagten Pausbäckigkeit ist vielen Behandlern eher unbekannt. Eine Behandlung mittels Liposuktion kann dieses genau um-

II. Weichteilresektion

Abb. 4a_ Gesichtsverschmälerung durch knöcherne Reduktion der Kieferwinkel und subtotaler Entfernung der Massetermuskulatur (zusätzlich Wangenimplantate).





II. Weichteilresektion

Abb. 4b_ OP-Technik,
Resektat M. masseter bds.

schriebene und von einer dünnen Faserkapsel umgebene Fettdepot nicht suffizient behandeln, weil die Liposuktion nur das subkutane Fett erreichen kann. Auch erscheint es unverantwortlich, das zur Behandlung kleiner, gut erreichbarer oberflächlicher Fettdepots oft wirksame, wenn auch bis dato immer noch als Außenseitermethode geltende LipostabilTM („Fett-weg Spritze“) tief in die Gesichteweichteile zwischen SMAS und Massetermuskulatur einzuspritzen. Man würde dies zur Entfernung von Orbitafett auch nicht tun, da unvorhersehbare Lysereaktionen bis hin zur schwellungsbedingten Schädigung des Sehnerven dort die Folge sein können. Eine operative transbuccale in-toto Resektion des tief liegenden Bichat'schen Fettpfropfs in Intubationsnarkose stellt eine sichere und extrem wirkungsvolle Technik dar, um Pausbäckigkeit definitiv zu behandeln. Das typische Patientengut in der eigenen Praxis sind Frauen und Männer zwischen 18 und 30 Jahren.

Es gibt Patienten, bei denen eine ästhetische störende uni- oder bilaterale Ausweitung im hinteren Drittel des Unterkiefers sowie im Bereich des Kieferwinkels besteht. Klinisch liegt eine Hypertrophie der Massetermuskulatur vor, manchmal zusätzlich eine entwicklungsbedingte Prominenz der knöchernen Kieferwinkel. Häufig anzutreffende Ursachen für die Masseterhypertrophie können ein Fehlbiss, nächtliches Knirschen oder ständiges Kaugummikauen sein, vielfach besteht diese Anomalie jedoch ohne erkennbare Ursache. Eine konsiliarische kieferorthopädische Vorstellung bei kausbedingten Ursachen ist empfehlenswert und seriös, und resultiert meist zunächst einmal in der Verordnung einer nächtlichen Aufbissschiene. Eine solche konservative Behandlung wird von Patienten jedoch häufig abgelehnt bzw. ist bereits in der Vergangenheit ohne subjektive Besserung bei wie auch immer gearteter Compliance erfolgt. Die ästhetische Therapie kann initial mit einer Botulinumtoxin A Injektion im Bereich der hypertrophen Muskulatur erfolgen, wird jedoch bei den meisten jungen Patienten als Verzögerung und Belastung empfunden, da nur langsam ein dezenter Behandlungserfolg eintritt und eine auf längere Sicht teurere „Botoxbehandlung“ zeitlebens notwendig

bleibt, der solche Patienten, welche „normal“ aussehen wollen, eher ablehnend gegenüber stehen. Aus eigener Erfahrung kommt eine Behandlung mit Botulinumtoxin aus diesen Gründen nur bei sehr zögerlichen und ängstlichen Patienten als eine Art „Testbehandlung“ zur Anwendung, hier ist sie aus psychologischen Gründen sogar unbedingt erst einmal zu empfehlen, um eine positive Selektion geeigneter Patienten zu erreichen. Meist folgt einige Monate später jedoch eine definitive chirurgische Behandlung. Eine knöcherne Ausweitung der Kieferwinkel, wie man sie im asiatischen und dort vor allem im koreanischen Patientengut sieht, kann ohnehin nur operativ mittels Knochenabtragung durch Abfräsen und/oder Resektion erfolgen und wird sehr häufig in Kombination mit der subtotalen Masseterentfernung durchgeführt. Der operative Zugang erfolgt in transnasaler Intubationsnarkose durch einen Schnitt über dem Unterkieferast, wie bei der sagittalen Split-Operation.

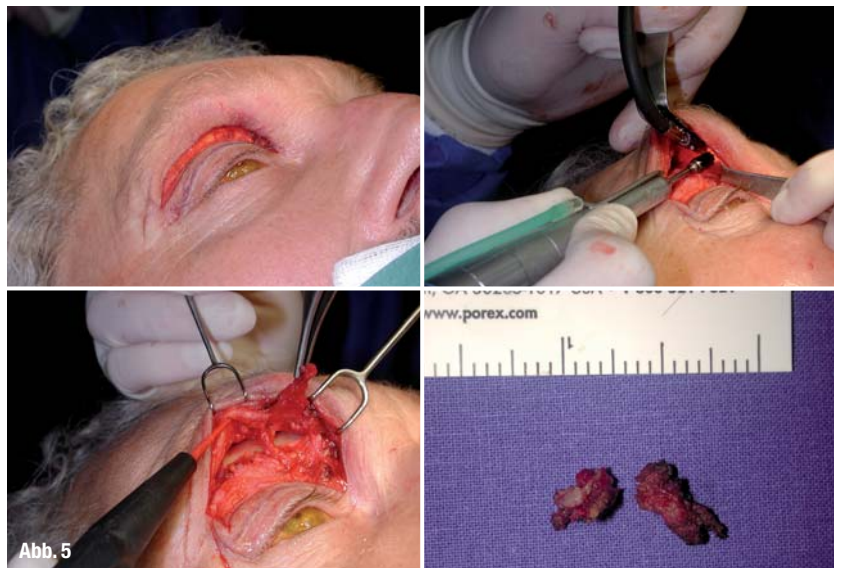
III. Knochenresektion – Knochenkonturierung

Patienten mit subjektiv ästhetisch störenden knöchernen Gesichtskonturen orientieren sich an für sie gefühltem Aussehen „normaler“ Menschen. Es handelt sich in aller Regel nicht um krankhafte oder syndromale Patienten, sondern um Menschen, die sich selbst ihrem Empfinden nach an zu ausgeprägten oder asymmetrischen skelettalen Strukturen stören ohne dass dies ihre Umgebung wahrnimmt. Darunter finden sich bisweilen aber auch Individuen, deren angeborene bzw. während des Wachstums erworbene Deformitäten Anlass zu Bemerkungen und Hänseleien durch das soziale Umfeld gegeben haben. Eine psychologische Behandlung ist aus Erfahrung ungeeignet, da eine klar umrissene anatomische Gegebenheit besteht, die Patienten tagtäglich wahrnehmen und die zumeist mit Hilfe eines operativen Eingriffs gebessert oder komplett behoben werden kann. Die konkreten Vorstellungen dieses Patientenguts sind meist auf eine Lokalisation begrenzt und der Behandlungswunsch für den erfahrenen Behandler nachvollziehbar. Dysmorphophobe Patienten, die sich dahingegen für den versierten Behandler nicht nachvollziehbare Dinge einbilden, kommen praktisch gar nicht vor bzw. sind im Einzelfall wegen ihrer Andersartigkeit leicht zu erkennen. Hier darf nicht der Fehler begangen werden, dass der Behandler, der auf die ursächliche Behandlung der geklagten Deformität nicht spezialisiert ist, Patienten mit Wunsch nach Knochenkonturierung als dysmorphophob einordnet bzw. als „Spinner“ abtut. Je erfahrener der Behandler, desto seltener wird ein Hilfe suchender Patient so eingeordnet werden. Ebenso sollten die Ursache nicht korrigierende, sondern allenfalls kaschierende Eingriffe (z.B. „an-

glei-chen-de“ Unterspritzung der Umgebung unterbleiben, da die Deformität meist noch verstärkt wird und eine Unzufriedenheit des Patienten vorprogrammiert ist. Auch wenn dieses Patientengut meist eine überdurchschnittliche Intelligenz besitzt, sich die Sache lange überlegt hat und nicht selten einen weiten Weg auf sich nimmt um zu einem Spezialisten zu finden, berichten diese Patienten vielfach vom erlebten Unverständnis der vorher konsultierten Ärzte bzw. von teilweise abenteuerlichen Behandlungsvorschlägen. Folgende Befunde werden am häufigsten vorgefunden:

- _ asymmetrischer Kinnknochen, Schiefkinn, hervorstehendes Kinn
- _ hervorstehende bzw. asymmetrische Kieferwinkel
- _ Augenbrauen- / Stirnwülste
- _ Exostosen im Stirnbereich
- _ Knochenwülste im Bereich der Schädelnähte
- _ asymmetrische Jochbeine
- _ hervorstehende bzw. asymmetrische Jochbögen
- _ knöcherne Einengung der Orbita

Eine bildgebende Diagnostik mittels cranialer Computertomographie (CCT), idealer Weise in 1 mm Schichtung gefahren und mit 3-D-Rekonstruktion (siehe Abb. 1), ist bei manchen Befunden erforderlich und ergibt auch für Patienten oft eindrucksvolle Aufnahmen. Aufgrund der damit verbundenen Kosten ist die Notwendigkeit jedoch individuell genau zu überprüfen und mit dem Patienten abzustimmen. Vielfach kommen Patienten aber bereits mit andernorts zum Ausschluss krankhafter Ursachen und zu Lasten der Krankenkassen verordneter bildgebender Diagnostik. Für Operationen am Unterkiefer sollte nicht zuletzt auch aus mediko-legalen Gründen eine so genannte Panorex-Aufnahme der Unterkiefers, zumindest aber eine Schädelübersichtsaufnahme in zwei Ebenen erfolgen, damit vor allem der Verlauf des N. mandibularis sowie bei Kinnoperationen die Lokalisation des N. mentalis ebenso wie die Länge der Zahnwurzeln beurteilt werden kann. Der operative Zugang zu dem störenden knöchernen Befund erfolgt gemäß den Regeln der Plastischen Chirurgie über versteckte Hautschnitte, weil dauerhaft sichtbare Hautnarben direkt über dem entfernten Befund neue Probleme bringen. Als die häufigsten Zugangswege sind zu nennen der transbuccale Zugang zum Kinn, Unterkiefer und Oberkiefer, der transkonjunktivale und supratarsale Zugang zur Orbita und letzterer auch zur Stirnhöhlenvorderwand, Hautschnitte an der vorderen Haarlinie, im behaarten Skalp zur Stirn und zur Kalotte und selten, aber manchmal von Patienten mit Haarausfallproblemen gewünscht, innerhalb von queren Stirnfalten. Unter Zuhilfenahme von beleuchteten Haken, in Einzelfällen auch Endoskopen, sind über diese Standardzugänge praktisch alle Lokalisationen zugänglich und können mit einer hochtourigen Fräse oder oszillierender Säge behandelt werden. Am Kinn sollte der



Weichteilmantel vor allem unterhalb des Kinn nicht vom Knochen gelöst werden, sondern durch eine Genioplastik mit Osteotomie am distalen Knochen adhärent verlagert werden, da sich ansonsten ein unschönes, sog. Hexenkinn mit Weichteilptosis ergeben kann. Diffuse Blutungen aus kleinen ossären Kapillaren werden mit Knochenwachs gestillt, kleine Saugdrainagen können je nach Situation verwendet werden. Das theoretisch mögliche Nachwachsen von Knochen in den behandelten Bezirken ist anders als bei krankhaften Befunden wie z.B. fibröser Dysplasie aus Erfahrung zu vernachlässigen und sollte im Rahmen der Patientenführung auch so kommuniziert werden.

Eine besonders umfangreiche Aufklärung bzw. eine verantwortungsvolle Empfehlung an den Patienten, besser nichts zu unternehmen, sollte dann erfolgen, wenn es sich um allenfalls minimalistische Befunde handelt, da eine postoperativ entstehende narbige Weichteil- verdickung evtl. dauerhaft den ehemals knöchernen Befund als Störfaktor übertreffen könnte. Ein solcher Ratschlag durch einen für den Patienten erkennbar erfahrenen Arzt kann dauerhaft dazu führen, dass sich der Patient an den Befund gewöhnt und ihn abschließend als gegeben akzeptiert. Auch wenn dies für den Arzt kurzfristig einen Verlust darstellt, so zahlt sich dies doch langfristig durch kommunizierte Zufriedenheit, Dankbarkeit und am Ende Weiterempfehlung aus. Unrealistische Vorstellungen, dass mittels einer Abfräsung beispielsweise die Schädelform signifikant verändert werden kann, müssen Patienten von Anfang an klar genommen werden. Ebenso sollten risikoreiche Lokalisationen wie beispielsweise eine hypertrophe sagittale Schädelnaht mit nur wenige Millimeter darunter liegendem Sinus sagittalis spätestens nach Demonstration der bildgebenden Diagnostik (CCT) dem Patienten als nicht mit vertretbarem Risiko machbar dargestellt werden und eine Durchführung abgelehnt werden.

III. Knochenkonturierung

Abb. 5 Stirn- und Brauenkonturierung. Nn. supraorbitalis/supratrochlearis, Resektat M. corrugator supercilii

Bitte lesen Sie Teil II dieses Beitrages –

„IV. Gesichtimplantate“ in der Ausgabe 1/2011 der face.

_Kontakt face

Dr. Michael A. Kremer
 Facharzt für Plastische und Ästhetische Chirurgie –
 Craniofaciale Chirurgie (USA)
 Maximilianstr. 35
 80539 München
 www.drkremer.com